

Tijdschrift voor Diergeneeskunde



Agressieve cliënten in de Nederlandse dierenartsenpraktijk

Hypofysair en mammair groeihormoon bij de hond

Een phaeochromocytoom bij een Lhasa Apso

Wrak vee

Spaanse praktijken

Besturendag 2007: bouwen aan ons beeld

Mijn wachttijd bij de KNMvD



KNMvD

Koninklijke Nederlandse
Maatschappij voor
Diergeneeskunde

Een phaeochromocytoom bij een Lhasa Apso

Drs. P.M. van Aalst¹

Uit en
voor de
praktijk

Deze casus beschrijft een phaeochromocytoom bij een intacte Lhasa Apso reu van bijna tien jaar oud. De hond vertoonde acute apathie en braken. Na een succesvolle operatie en medicamenteuze therapie in verband met een tijdelijke Addisons-hoek, heeft de patiënt een half jaar later geen restverschijnselen meer.

Summary

This report describes a case of phaeochromocytoma in an intact male Lhasa Apso dog of nearly 10 years old. The dog was suffering from acute lethargy and vomiting. After a successfully performed surgery and concurrent medication, to restore a temporary Addison's disease, the dog is doing clinically well six months later without any remaining symptoms.

Please note that this article is a non-reviewed contribution. All reviewed contributions can be found in the section 'Wetenschap'.

Casus

Op 6 juni 2006 werd een intacte Lhasa Apso reu van negen jaar en negen maanden oud aangeboden met als klachten acute apathie en braken. Bij klinisch onderzoek werd een stijve achterhand vastgesteld, met daarbij een hartfrequentie van tachtig, een lichaamstemperatuur van 37,7 graden Celcius en bleekroze mucosae. Bloedonderzoek toonde een hematocriet van 0,52. Er werd alvast een behandeling ingesteld met 0,5 milligram per kilogram (mg/kg) metoclopramide² en 4 mg/kg carprofen³. De volgende dag werd de hond gezien voor controle. De klachten waren intussen verergerd tot heftig braken en polydipsie. Bij verdere navraag bleek de hond al enkele weken niet in zijn doen, maar sinds de vorige dag was hij acuut slecht. De patiënt was al langer bekend in onze kliniek en zijn korte medische historie omvatte een correcte jaarlijkse vaccinatie, een volledige verwijdering van een cutaan T-cellymfoom (mycosis fungoides) ter hoogte van het planum nasale op een leeftijd van vier jaar, regelmatige maagdarmlaasten en overvulde en ontstoken anaalzakjes (marsupialisatie) in september 2005.

Diagnostiek

Voortgezet klinisch onderzoek gaf op 7 juni 2006 een zeer rustige ademhaling, een soepel, enigszins vol en in het epigastrium gevoelig abdomen, een pijnlijke regio ter hoogte van de linker nier bij diepe palpatie, een lichaamstemperatuur van 37,4 graden Celcius, een bonzende hartslag (frequentie: 150) met een systolische soufflé ter hoogte van de rechter

atrioventriculaire kleppen en een zwakke perifere pols. Bij rectaal touché was de prostaat klein en niet pijnlijk. Het lichaamsgewicht was 10,4 kilogram.

Bloedonderzoek (tabel 1) toonde een hoognormaal hematocriet (Ht) van 0,54 (normaalwaarden: 0,37 tot 0,55) en een duidelijk verhoogd aantal leukocyten van 37,5 maal 10⁹ per liter (normaalwaarden: 6 tot 16 maal 10⁹ per liter). Bij het biochemisch bloedonderzoek (tabel 2) werd alleen een verhoogde ALT-waarde gevonden van 532 eenheden per liter (normaalwaarden: tien tot honderd eenheden per liter)⁴. Röntgenonderzoek liet geen afwijkingen zien in het abdomen, maar wel een cardiomegalie en longoedeem (figuur 1).

Therapie en verder verloop

Op basis van de aanwezige klachten en de gevonden klinische afwijkingen werd een ondersteunende behandeling ingesteld met 2 mg/kg marbofloxacin⁵, 0,2 mg/kg meloxicam⁶, 0,25 mg/kg benazeprilhydrochloride⁷ en een intraveneus infuus met Ringeroplossing⁸ (tien druppels per minuut).

De volgende 24 uur had de hond niet meer gebrakt. De peri-

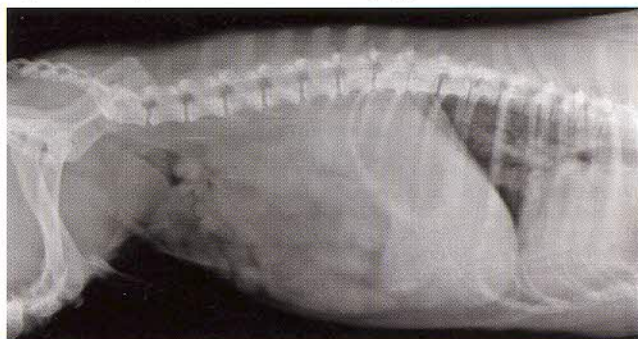
Tabel 1. Resultaten bloedonderzoek op 7 juni 2006.

Parameter	Waarde	Eenheid	Normaalwaarden
Ht	54,4	%	37,0-55,0
HGB	17,3	g/dl	12,0-18,0
MCHC	31,8	g/dl	30,0-36,9
WBC	37,5	x10 ⁹ /L	6,0-16,9
Granulocyten	34,8	x10 ⁹ /L	3,3-12,0
Granulocyten	93	%	
Neutrofielen	22	x10 ⁹ /L	2,8-10,5
Eosinofielen	12,8	x10 ⁹ /L	0,5-1,5
Lymfocyten/monocyten	2,7	x10 ⁹ /L	1,1-6,3
Lymfocyten/monocyten	7	%	
Thrombocyten	397	x10 ⁹ /L	175-500

Tabel 2. Resultaten biochemisch bloedonderzoek op 7 juni 2006.

Parameter	Waarde	Eenheid	Normaalwaarden
AF	173	U/l	23-212
ALT	532	U/l	10-100
Ureum	8,2	mmol/l	2,5-9,6
Creatinine	182	umol/l	44-159
Glucose	4,63	mmol/l	3,89-7,94
Tot. eiwit	66	g/l	52-82
Amylase	903	U/l	500-1500
Kalium	4,22	mmol/l	3,6-5,6

Figuur 1. Röntgenfoto van het abdomen op 7 juni 2006.



¹ Dierenkliniek Ermelo, Sterkliniek Dierenartsen, Horsterweg 66, 3851 PL, Ermelo, E-mail: pm.van.aalst@planet.nl.

² Primperid® 5 mg/ml, Ceva Sante Animale, Naaldwijk.

³ Rimadyl® 20 mg, Pfizer Animal Health, Capelle a/d IJssel.

⁴ QBC-vet en Vettec-8008, Idexx Europe B.V, Schiphol.

⁵ Marbocyl FD 10 mg/ml, Vetoquinol, 's Hertogenbosch.

⁶ Metacam 5 mg/ml, Boehringer Ingelheim, Alkmaar.

⁷ Fortekor 5 mg, Novartis, Tilburg.

⁸ Ringer lactaat 500 ml, Fresenius kabi, 's Hertogenbosch.

